Aus dem pathologisch-anatomischen Institut Basel.
(Vorsteher: Prof. Dr. E. Hedinger.)

Über Glioma linguae.

Inaugural-Dissertation

zur

Erlangung der Doktorwürde

der

hohen medizinischen Fakultät der Universität Basel

vorgelegt von

Franz Peterer, med. prakt.
aus Appenzell.

Mit 2 Abbildungen im Text.

München-Wiesbaden.
Verlag von J. F. Bergmann.
1921.

Aus dem pathologisch-anatomischen Institut Basel.
(Vorsteher: Prof. Dr. E. Hedinger.)

Über Glioma linguae.

Inaugural-Dissertation

zur

Erlangung der Doktorwürde

der

hohen medizinischen Fakultät der Universität Basel

vorgelegt von

Franz Peterer, med. prakt.
aus Appenzell.

Mit 2 Abbildungen im Text.

R. UNIV.
BIBLIOTHEEK
LEIDEN

München-Wiesbaden.
Verlag von J. F. Bergmann.
1921.

Von der medizinischen Fakultät Basel genehmigt auf Antrag von Professor Dr. E. Hedinger.

Sonderabdruck aus der Frankfurter Zeitschrift für Pathologie, 26. Bd., 1921.

Druck von Carl Ritter, G. m. b. H., Wiesbaden

Meinen lieben Eltern

in Dankbarkeit gewidmet.

Digitized by the Internet Archive
in 2026

https://archive.org/details/IA41548211_0295

Aus dem pathologisch-anatomischen Institut Basel.
(Vorsteher: Prof. Dr. E. Hedinger.)

Über Glioma linguae.

Von

Dr. med. **Franz Peterer.**

Die Histogenese der Gliome ist auf das engste mit dem Zentralnervensystem verknüpft. Extrakraniell treffen wir diese Tumoren zwar noch im Auge an, jedoch nur scheinbar als Ausnahme, da das Auge und besonders die hierbei in Betracht kommende Retina ja entwicklungsgeschichtlich mit dem Zentralnervensystem in nächster Beziehung steht.

Metastasenbildung der Gliome ist äusserst selten. In der Literatur finden sich bis jetzt nur einige mikroskopisch einwandfrei erhärtete Fälle: Stroebe, Schiess und Hoffmann (?), Pels-Leusden, Moller, Bruns, Henneberg, Schupfer und Mees.

Über heterotope Gliome, ausgehend von abgesprengter Zentralnervensubstanz, bestehen in der Literatur ebenfalls einzelne, jedoch nicht in allen Fällen unzweifelhaft bewiesene Angaben, so Gliome der Nase, der Nebenniere, der Genitalien, der Sakralgegend etc.

Ich hatte Gelegenheit, einen weiteren Fall von heterotopem Gliom zu beobachten und zwar ein Gliom der Zunge. Der Tumor stammt von einem sechs Wochen alten Mädchen, U. Marie von N., das am 29. Januar 1920 ins hiesige Kinderspital gewiesen wurde. Ich entnehme der Krankengeschichte, die mir in verdankenswerter Weise von Herrn Prof. Wieland zur Verfügung gestellt wurde, folgende Daten:

Anamnestisch stammt das Mädchen aus vollständig gesunder Familie, es ist das achte Kind; die Geburt verlief rechtzeitig und leicht und das Kind entwickelte sich vom ersten Tag an in normaler Weise, Ernährung: Kuhmilch.

Das erste Krankheitszeichen war eine Geschwulst rechts unter der Zunge, die schon bei der Geburt vorhanden war; ob dieselbe bis zum Spitaleintritt sich weiter vergrössert hat, wurde nicht einwandfrei beobachtet.

Status praesens: Allgemeinzustand: Kräftiger Säugling, Muskulatur kräftig, Muskeltonus gut, Stimme kräftig, Sensorium frei.

Kopf hart. Grosse Fontanelle 3 cm. Thorax normal gebaut. Nasenrachenraum, hintere Rachenwand, Gaumen: Befund vollständig normal.

Augen, Ohren, Nase, Schilddrüse, Lunge, Herz, Gefässe, Abdomen, Extremitäten, Reflexe zeigen keine Veränderungen.

Lokaler Befund an der Zunge: Die rechte Zungenhälfte wird winklig emporgehoben; unter der Zunge findet sich breitbasig in die Zungenmuskulatur übergehend eine taubeneigrosse abgerundete, glatte, blasse Geschwulst.

31. Jan. Operation in Äthernarkose. Der Tumor lässt sich anscheinend gut submukös herausschälen; auf Schnitt sieht er homogen aus.

9. Febr. Wunde geheilt. Austritt.

15. April. Wiedereintritt wegen Rezidiv. Der Tumor war seit dem Austritt wiederum beträchtlich gewachsen.

21. April. Operation. Mit dem Thermokauter wurde der Tumor ringsum demarkiert; Ätzung mit 2 %igem Argyrol.

28. April. Operationsgeschwür geheilt; doch zeigt das Kind kachektisches Aussehen, trinkt wenig; Soor des ganzen Mundes. Heilung des Soors innerhalb 2 Tagen mit Borax.

4. Mai. Auf Wunsch der Mutter Austritt.

Von diesem Termin weg fehlen mir weitere Angaben.

Die beiden Operationspräparate wurden dem hiesigen pathologisch-anatomischen Institut überwiesen. Beim Präparat der ersten Operation handelt es sich makroskopisch um ein $2^1/_2 : 1 : 1$ cm messendes Gewebsstück mit ziemlich glatter Oberfläche; Schnittfläche hellgrauweiss, stark transparent, ohne trüben Gewebssaft. Gewebe sehr weich, fast etwas gallertig, an einem Pol besteht ein anscheinend durch Bindegewebe vom übrigen Gewebe abgetrennter 1 cm grosser Knoten.

Die beiden Tumorknoten wurden in Formol fixiert und z. T. mit dem Gefriermikrotom, z. T. nach Einbettung in Celloidin und Paraffin geschnitten. Zur Färbung gelangten Hämalaun-Eosin, die Weigertsche Modifikation der van Gieson-Färbung und die Weigertsche Elastin-Methode. Spezifische Neuroglia-Färbungen konnte ich wegen der Fixierung des Materiales in Formol nicht mehr ausführen. Die Bilder sind aber so eindeutig, dass trotz dem Fehlen dieser Färbungen eine sichere Diagnose gestellt werden kann.

Das bei der ersten Operation gewonnene Material stellt bei Betrachtung mit Lupe ein zellreiches, nirgends von Epithel bedecktes Gewebe dar, das hier und da Andeutung eines unregelmässigen lappigen Baues erkennen lässt; die Lappen sind durch ganz unregelmässige Septen bald mehr, bald weniger vollständig voneinander getrennt. An einzelnen Orten erscheint der Tumor von einer Reihe feiner Spalten durchsetzt. An einer Stelle findet man ziemlich scharf vom Tumorgewebe abgesetzt quergestreifte Zungenmuskulatur. Bei der mikroskopischen Betrachtung bestehen die meist sehr kleinen Läppchen aus einem bald mehr, bald weniger zellreichen Gewebe, in dem zunächst hauptsächlich eine feine und meist sehr dichte Faserung des Grundgewebes auffällt. Die Zellen in diesem Tumorgewebe sind meist klein. Im allgemeinen lassen sie nach den Kernen zwei Typen unterscheiden. Der eine Typus ist durch kleine, runde, chromatinreiche Kerne charakterisiert, während der andere Typus grössere, ziemlich chromatinarme bläschenförmige Kerne enthält, die vielfach mehr exzentrisch im ziemlich gut ausgesprochenen Zelleib gelegen sind, und die oft ein kleines Kernkörperchen einschliessen. Der erste Typus mit dem dunklen Kern weist um denselben herum einen nur ganz schmalen Protoplasmasaum auf. Die fibrilläre Grundsubstanz färbt sich im Hämalaun-Eosinpräparat rötlich, im Weigertschen van Gieson-Präparat deutlich gelb und gibt sich schon dadurch, auch abgesehen

von ihrer Form, als Gliafaserung zu erkennen. Ganglienzellen, mehrkernige Gliaelemente konnte ich im untersuchten Material nirgends nachweisen. Zwischen den bei Lupenvergrösserung erkennbaren Läppchen sieht man bei mikroskopischer Betrachtung stellenweise kleine gefässführende Septen aus fibrillärem Bindegewebe, die vielfach von vereinzelten Lymphocyten durchsetzt sind. Die oben genannten Spalten stellen z. T. typisch erweiterte Lymphspalten dar, die eine deutliche Endothelbekleidung erkennen lassen, z. T. sind es nicht besonders bekleidete Räume, in denen sich eine Ödemflüssigkeit, rote Blutkörperchen und vereinzelte Leukocyten finden. Gegen die quergestreifte Zungenmuskulatur ist der Tumor durch keine besondere bindegewebige Kapsel abgesetzt. Hier und da sieht man bei der mikroskopischen Betrachtung, wie der Tumor direkt unter Atrophie der quergestreiften Muskulatur zwischen die einzelnen Muskelbündel hineinwuchert. Im Grossen und Ganzen zeigt aber die quergestreifte Muskulatur auch in der Nähe des Tumors so gut wie keine Reaktion, es fehlen namentlich stärkere Sarkolemmkernwucherungen.

Fig. 1. van Gieson-Färbung. Leitz Ocul. 1. Objekt 3.
Man sieht die feinfaserige Grundsubstanz mit einer mittleren Zahl von Gliazellen.

Obschon der Tumor auf sehr zahlreichen und engen Stufenschnitten untersucht wurde, gelang es nirgends irgend ein anderes Gewebe, weder Epithel, noch ein Mesenchymderivat nachzuweisen.

Die histologische Untersuchung des Rezidivs ergibt mit wenigen Ausnahmen ganz analoge Verhältnisse. Es handelt sich um ein $3 : 2\,{}^{1}/_{2} : 1$ cm messendes, fast überall von Epithel bedecktes Gewebsstück, das an der Oberfläche wie auf der Schnittfläche etwas lappigen Bau erkennen lässt. Auf der Schnittfläche ist das Gewebe weisslich, ziemlich derb, von mittlerer Transparenz und lässt wenig klaren Saft abstreifen. Man erkennt mikroskopisch unter dem gut erhaltenen oberflächlich geschichteten Pflasterepithel der Zunge das gleiche, oben beschriebene

Tumorgewebe, das z. T. bis weit ins Stratum papillare hineinreicht, ohne aber am untersuchten Material direkt mit dem Epithel in Kontakt zu kommen, weil man bei genauer Untersuchung fast immer noch eine schmale bindegewebige Lage zwischen Epithel und Tumorgewebe nachweisen kann. Das Tumorgewebe hat vollkommen denselben Charakter beibehalten, es ist nur stellenweise von etwas breiteren gefässführenden bindegewebigen Strängen durchsetzt, in denen man bald mehr, bald weniger Lymphocyten nachweisen kann. Im Gegensatz zum erst operierten Tumor zeigen hier die Muskelbündel in der Nähe der ersten Operationsnarbe z. T. stärkere Unterbrechung durch fibrilläres Binde- und Narbengewebe und z. T. auch weitgehendere Atrophie, so dass hier ganz schmale röhrenförmige Gebilde resultieren, die stellenweise von etwas gewucherten Sarkolemmkernen umgeben werden. Man findet auch in der Muskulatur hier und da diffus zerstreut Lymphocyteninfiltrationen. Die histologische Untersuchung des Rezidives lässt ebenfalls, trotzdem fast das ganze Material auf engen Stufenschnitten nachgesehen wurde, nirgends andere Gewebselemente erkennen.

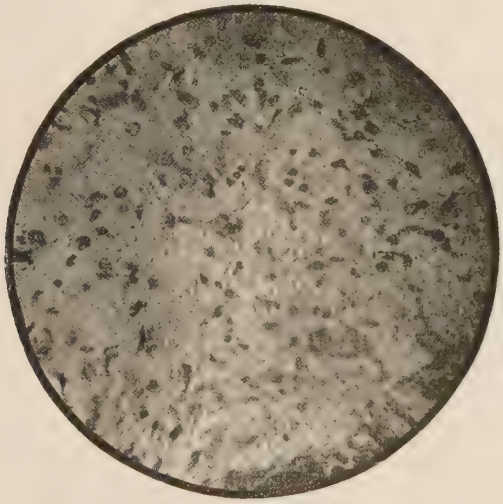

Fig. 2. van Gieson-Färbung. Leitz Ocul. 1. Objekt 7.
In einem feinen Faserwerk erkennt man eine mittlere Menge teils kleiner, dunkelkerniger, teils grösserer Gliazellen mit hellerem Kern.

Wir finden also bei der mikroskopischen Untersuchung überraschenderweise einen zellreichen, andeutungsweise lappig gebauten Tumor in der Zunge, der stellenweise etwas infiltratives Wachstum erkennen lässt, ohne aber an einer Stelle histologisch maligne Degeneration zu zeigen. Der Tumor, der aus z. T. kleinen, z. T. etwas grösseren zelligen Elementen zusammengesetzt ist, und dessen Hauptcharakteristikum eine dichte sehr feinfaserige, im Weigertschen van Gieson-Präparat gelb gefärbte Grundsubstanz ist, kann nur als Gliom bezeichnet werden. Ich möchte hier noch einmal hervorheben, dass der Tumor bis jetzt rein gliomatöser Natur ist, obschon ich natürlich nicht bestreiten kann,

dass, wenn eventuell eine systematische Untersuchung der ganzen Zunge des Kindes möglich würde, vielleicht doch noch andere Gewebselemente nachgewiesen werden könnten. Vorläufig aber ist hier, da klinisch der ganze Tumor entfernt wurde, nur die Diagnose auf ein reines Gliom möglich. Eine maligne Degeneration, die im Hinblick auf das klinische Rezidiv in Betracht gezogen werden muss, kann histologisch sicher ausgeschlossen werden.

In der Literatur steht unser Fall bis jetzt einzig da. Wir möchten daher, bevor wir zur Erklärung der Genese übergehen, einige ähnliche Fälle von heterotopen Gliomen kurz skizzieren.

M. B. Schmidt beschreibt ein Gliom der Nase in einer Abhandlung über seltene Spaltbildungen im Bereich des mittleren Stirnfortsatzes. Es betrifft einen 10 Wochen alten, gut und normal entwickelten Knaben, der von Geburt an eine sich stets gleich bleibende, etwa haselnussgrosse pralle Anschwellung an der rechten Hälfte des Nasenrückens über dem Knorpelteil zeigte. Die Haut war damit unverschieblich verwachsen. Der anatomische Bau des Tumors war der des typischen Glioms. Zwei weitere Fälle werden von Payson Clark in der amerikanischen Literatur mitgeteilt. Der erste weiche, lipomähnliche, etwa kirschgrosse Tumor sass in der Subkutis mitten auf der Nase über den Nasenbeinen, wölbte sich polypös in das linke Nasenloch hinein, indem er dasselbe fast völlig verschloss. Die Geschwulst wurde schon bei der Geburt des sonst normalen Kindes beobachtet; ob sie sich vergrössert habe, wurde nicht bemerkt. Anfangs hielt man dieselbe für eine Meningocele; sie wurde aber bei der histologischen Untersuchung durch den typischen Bau als ein in der Subkutis sitzendes Gliom erkannt.

Der zweite Tumor fand sich bei einem 10 Wochen alten sonst gesunden Knaben als polypöse Wucherung hoch oben am Septum der linken Nasenhöhle. Letztere war dadurch total undurchgängig. Durch eine Probeexzision stellte man ebenfalls die sichere Diagnose auf ein Gliom, das in der Mukosa nahe an die Membrana propria heranreichte.

Süssenguth beschrieb einen weiteren Fall von Nasengliom. Der Tumor stammt von einem 11 Tage alten, sonst gesunden Knaben. Nach den Angaben des behandelnden Arztes sollen keine Missbildungen vorhanden gewesen sein. Schon bei der Geburt wurde unmittelbar über der Nasenmuschel, mit leichter Abweichung nach der einen Seite ein kleiner, etwa bohnengrosser, länglich rundlicher, derber Geschwulstknoten bemerkt, der sich während der kurzen Beobachtungszeit nicht merklich vergrösserte. Die darüber hinwegziehende Haut war intakt,

liess sich aber nicht abheben; das Ganze war auf der Unterlage jedoch verschieblich und zeigte keine Beziehungen zur Hirnsubstanz etwa durch einen Spalt in der Schädelkapsel. Mikroskopisch handelte es sich um ein typisches Gliom. Die operative Entfernung blieb ohne Rezidiv.[1])

Wenn wir kurz die klinischen und anatomischen Einzelheiten bei diesen vier sich gleichenden Fällen zusammenfassen, so handelt es sich — ganz wie in unserm Falle — um kongenitale Geschwülste bei gesunden, normal gebauten Kindern. Die Tumoren zeigen keine Wachstumstendenz und keine Neigung zur Metastasierung, sind im Bereich der Nase teils auf dem Rücken, teils im Innern lokalisiert und sind ihres typischen Baues wegen einwandfreie Gliome.

Wenn wir nun nach der Genese dieser Nasengliome fragen, so gehen die Ansichten auseinander. Payson Clark nimmt eine fötale extrakranielle Keimversprengung von embryonalem Neurogliagewebe an. Die Möglichkeit, den Tumor als Teratombildung aufzufassen, erwähnt neben Clark auch M. B. Schmidt. Doch spricht sich dann später Schmidt, gestützt auf die Untersuchungen anderer Autoren, dahin aus, dass sein von ihm beobachteter Tumor als eine Art Encephalocele zu betrachten sei. Warum sich aber dann der Tumor zu einem Gliom entwickelte, in dem weder Ganglienzellen noch Nervenfasern zu finden sind, vermag auch Schmidt nicht zu erklären.

Im Falle Süssenguth hängt das Nasengliom genetisch mit dem Olfaktorius zusammen. Ebenso wie wir bei den extrakraniellen Gliomen der Retina eine fötale Anomalie annehmen, die, wie Ribbert sich ausdrückt, in dem Ausschalten eines Abschnittes der auskeimenden Nervensubstanz besteht, ebenso ist nach Süssenguth derselbe Vorgang an einem für die Nasengegend in Betracht kommenden Hirnnerven, dem Olfaktorius, der massgebende Faktor. Schon Chiari gab bei einem Falle von Gehirngliom mit sekundärer gliomatöser Umwandlung des Tractus und Bulbus olfactorius die theoretische Möglichkeit einer solchen Ableitung zu. «Beim Rückbildungsprozess des Riechlappens zum Nervus olfactorius ist in jedem Stadium die Möglichkeit gegeben, dass eine Gewebspartie aus irgend einem Teile des Olfaktorius isoliert werde und somit ist von der Grundlage eines pathologisch versprengten

---

[1]) Anmerkung bei der Korrektur: Seit der Drucklegung der Arbeit ist eine weitere Mitteilung von Berblinger über ein Nasengliom erschienen (Berblinger, W.: Gliom von seltener Lokalisation. Zbl. f. allg. Path. u. path. Anat. 31, Nr. 8). Bei einem Neugeborenen fiel schon bei der Geburt eine Geschwulst auf dem Nasenrücken ohne Verbindung nach der Tiefe auf, die dann im 3. Lebensmonat exstirpiert wurde. Histologisch handelte es sich um ein typisches Gliom.

Keimes der Übergang zur Ausbildung einer Geschwulst geschaffen (Süssenguth)».

Schliesslich möchten wir noch über einen merkwürdigen Fall Askanazys berichten, in dem sich neben einer Schädelhernie, die mit partieller Hypoplasie des Gehirns einherging, multiple Gliome der Lunge fanden. Im Gehirn selbst fehlte eine Gliombildung. In der Lunge waren mehr als 50 Knötchen vorhanden, die den Bau wenig zellreicher Gliome zeigten, jedoch mit typischer Struktur der Neurogliasubstanz. Trotzdem waren Einbrüche in Lymphgefässe nachweisbar. Askanazy denkt an Verschleppung von Gehirnsubstanz auf dem Zirkulationswege. Er gelangt zum Ergebnis, dass die Matrix der Lungengliome hämatogen verschlepptes, nicht nachweisbar blastomatöses Gewebe der Nervenzentren sei, welches wahrscheinlich aus dem Bereich der Hirnhernie stammt. Der Einbruch in die Lymphbahnen bewies, dass es sich um maligne Tumoren handelt, die trotzdem gar keine Veränderungen in bezug auf den Zellreichtum erfahren haben.

Was nun die Genese des uns vorliegenden Falles von Gliom der Zunge betrifft, so ist dieselbe in erster Linie mit den Mischtumoren des Nasenrachenraumes, vor allem mit den epignathischen Teratomen in Beziehung zu bringen.

Unter Epignathus versteht man nach Schwalbe eine asymmetrische Doppelbildung, bei welcher der mangelhaft entwickelte Individualteil in der Mundhöhle des Autositen an der Schädelbasis oder am harten Gaumen befestigt ist. Arnold hat zuerst versucht, in das Gebiet dieser Epignathi System und Ordnung zu bringen. Er trennt vier Gruppen voneinander und zwar schreitet er von den einfacheren bis zu den komplizierteren Bildungen fort. An die erste Stelle setzt er die behaarten Rachenpolypen, die vorwiegend aus Binde- und Fettgewebe bestehen und mit Kutis überzogen sind. Im Gegensatz zu Schuchardt und mehreren neueren Autoren deutet er diese nicht als parasitäre Doppelmissbildungen, sondern fasst sie auf als Wucherung dislozierter embryonaler Gewebe des Trägers.

Die zweite teratoide Gruppe Arnolds, die von den meisten bereits den Epignathi zugezählt wird, umfasst Bildungen, die sich gelegentlich in die Schädelhöhle fortsetzen können. Sie bestehen aus solid fleischigem Gewebe, Knorpel und Knochen, quergestreifter Muskulatur, Drüsen- und Nervengewebe, Schleim- und Dermazysten. Trotzdem man in ihnen Skeletteile finden kann, neigt Arnold dazu, auch diese als Wucherung lokaler Gewebsverlagerungen aufzufassen, da keine organartigen Bildungen vorhanden seien.

Zu einer dritten Gruppe führt Arnold einige Fälle zusammen, die den vorigen in allen wesentlichen Punkten gleichen, nur dass sie noch Zähne enthalten. Auch für sie nimmt Arnold konsequenterweise eine autochthone Genese an, nämlich aus dislozierten Elementen des Mandibularbogens. So bleibt nur eine, die vierte Gruppe übrig, die er als wahre oder heterochthone Teratome betrachtet im Gegensatz zu den autochthonen der übrigen drei Gruppen, da sie Organteile wie einen rudimentären Kopf, Extremitäten und andere Skelettstücke, Gehirn, Leber, Nabelschnur, Darm, Genitalien aufweisen können.

Schwalbe hat dann die Epignathusformen einer erneuten Revision unterzogen, in der er nach weiterer Einheit strebt. Auch er teilt die Epignathi in vier Gruppen ein, die sich von denjenigen Arnolds nur dadurch unterscheiden, dass Arnolds zweite und dritte Gruppe vereinigt werden, und die dadurch freiwerdende Gruppe für die selteneren Fälle reserviert wird, wo ein mehr oder minder gut entwickelter Fötus (resp. noch ein zweiter und dritter wie im Falle von Baart de la Faille) mit seinem Nabelstrange im Munde des Autositen befestigt ist.

Die Pathogenese und Ätiologie der Epignathi ist je nach den Autoren eine ganz verschiedene. Nach Askanazy vermag ein eiwertiger Keim Dinge zu erzeugen, die sehr verschieden weit gedeihen. Schwalbe erblickt das Einheitsprinzip seiner vier Gruppen ganz allgemein in dem embryonal versprengten Keime, der um so Komplizierteres schafft, je früher sein teratogenetischer Terminationspunkt ist. Heutzutage werden die Epignathi fast allgemein von einer in die Mundbucht verlagerten Blastomere abgeleitet.

In den Ergebnissen von Lubarsch und Ostertag gibt Hübner einen klaren Überblick über die systematische Einteilung der Epignathi und deren Genese mit der einschlägigen Literatur.

Ausser den rudimentären Epignathi, d. h. den Nasenrachenpolypen und den mit ihnen verwandten teratoiden Tumoren, wie sie Arnold klassifiziert hat, finden sich noch angeborene Mischgeschwülste und Teratome der Mund-, Nasen- und Rachenhöhle, die mehr allgemeines Interesse erwecken. Wir treffen Mischgeschwülste der Hypophysengegend an, die durch den persistierenden Canalis craniopharyngeus mit dem Nasenrachenraum in Beziehung treten, und wiederum Mischtumoren, die mittelst eines mehr oder weniger ausgesprochenen Stieles mit einem in die Schädelhöhle verlagerten Zwillingstumor zusammenhängen. Es ist dies leicht zu erklären, da der sog. Hypophysenwinkel, wo die Mundbucht, die Hypophysenanlage, der Kopfdarm, die Chorda und endlich die Urwirbelplatten des Kopfes sich begegnen, als ein für

die Bildung und Dislokation abnormer Gewebskeime aussergewöhnlich günstiges Gebiet bezeichnet werden darf.

Was nun im besonderen die kongenitalen Tumoren der Zunge selbst anbelangt, so kommen an derselben und am Zungengrunde Epidermoide und Dermoide vor, ferner Zysten, die mit den Kiemenspalten und mit dem Ductus thyreoglossus in Beziehung gebracht werden können und dann die Makroglossie besonders im Sinne des Lymphangioms.

Arnold berichtet über einen Fall von zusammengesetztem Lipom der Zunge und des Pharynx mit Perforation in die Schädelhöhle. Von vielen Autoren ist der Fall den Epignathi zugerechnet worden. Recklinghausen war jedoch der Ansicht, dass es sich um eine Hydrocephalocele inferior handle, welche durch ein Myolipom okkult geworden sei, indem es von der rechten Zungen- und Schlundseite gegen das Gehirn und in die mittlere Schädelgrube hereingewachsen sei. Nach Arnold ist jedoch die Genese auf eine Dislokation von Gewebskeimen zurückzuführen, welche durch anormale Entwicklungsvorgänge an dem betreffenden Embryo entstanden und im Verlaufe der weiteren Entwicklung an die Schädelbasis zu liegen kamen.

Comba hat bei einem Neugeborenen eine grosse Geschwulst, welche aus der Mundöffnung herabhing und an der Zunge mit einem Stiel befestigt war, beobachtet. Das Gewebe der Geschwulst bestand aus einem jungen Bindegewebe, das hier und da mit Rundzellen infiltriert war, durchsetzt von rundlichen oder spaltförmigen Höhlen, die ausgekleidet waren mit kubischen oder zylindrischen Epithelzellen. Daneben lagen überall zerstreut Inseln von hyalinem Knorpel. Diese als Teratom der Zunge bezeichnete Neubildung dürfte nach Comba durch eine abnorme Entwicklung der Anlage der Lymphfollikel und der serösen und schleimhaltenden Drüsen in der Gegend des Foramen cöcum der Zunge, sowie durch Einschluss von Branchialbogenknorpel entstanden sein.

Wenn wir uns nun die Zusammensetzung der oben erwähnten Teratome vor Augen halten, so fällt uns auf, dass alle diese Tumoren als Abkömmlinge dreier oder wenigstens zweier Keimblätter, also als Tri- und Bidermome aufgefasst werden müssen. Borst betont zwar, dass es weniger die Drei- oder Zweikeimblätterigkeit sei, welche ein Teratom charakterisiere, als vielmehr die systematoide, in vielen Fällen sogar die organoide Zusammenfügung. Lange zuvor hatte schon Virchow diese beiden Begriffe in seine Definition des Teratoms aufgenommen.

Es erhebt sich nun die Frage: Lässt sich in unserm Fall von Gliom der Zunge irgend eine organogenetische Tendenz erkennen? Vor allem legen wir einmal fest, dass wir ein reifes, vollständig ausgebildetes und differenziertes Gewebe vor uns haben. Unser Tumor wäre also nach Askanazy — vorausgesetzt natürlich, dass er ein Teratom bildet, was noch zu beweisen ist — in die Gruppe der Teratomata adulta s. coaetanea einzureihen. Diese Tumoren bestehen aus ausgewachsenem Gewebe, besitzen im Gegensatz zu den «embryonalen» Teratomen weder die Tendenz lokal zu proliferieren, noch anderswo hin Metastasen zu setzen. Sodann können wir in unserm Falle die eine Gewebsart jederzeit scharf von der anderen trennen; wir sehen kein Ziel und planloses Durcheinanderwachsen der verschiedenen Gewebe. Von organogenetischer Tendenz lässt sich kaum etwas finden. Ein Vergleich zwischen dem Gliagewebe und auch nur einer rudimentären Hirnanlage ist nicht haltbar.

Was bei unserem Tumor sofort auffallen muss, ist, dass andere Gewebsarten, namentlich auch Epithelien und Hautderivate vollständig fehlen. Müssen wir dadurch an der Teratomnatur unseres Falles zweifeln? Im Sinne der Blastomeren-Theorie kommen nach Borst folgende Möglichkeiten für die Teratogenesis in Betracht:

1. Teratome, die aus totipotentem Material entstehen, einem Material, das der Eizelle möglichst gleichwertig ist. Das sind die am meisten komplexen dreikeimblättrigen Produkte.

2. Teratome, die aus einem multipotentem Material entstehen. Hier ist die Annahme eines eiwertigen Keimes überflüssig, weil die Produkte, obwohl hochkompliziert und mit Derivaten mehrerer, ja sogar aller drei Keimblätter versehen, dennoch nur regionäre Bedeutung haben, insofern sie Organe und Systeme einer bestimmten Region enthalten.

3. Teratome endlich, die aus einem einseitig potenten Material entstehen. Sie bilden den Übergang zu jenen Mischgeschwülsten von nicht mehr systematoidem, sondern nur organoidem Charakter, und weiterhin zu den einfachen Geschwülsten, die nur Organanlagen bilden oder auch nur aus Keimen differenzierter Gewebe bestehen.

Zu dieser letzten Gruppe gehört wohl auch unser Fall und sein Mangel an mesodermalem und entodermalem Anteil genügt wohl nicht, um seine Teratomnatur in Zweifel zu ziehen. Nur muss konsequenterweise die Hypothese eines ausgeschalteten, einseitig potenten, einblättrigen Keimes vorausgesetzt und angenommen werden. Anstatt dieser primären Nichtbildung einzelner Teile, deren Ausbildungsmöglichkeit in der

«prospektiven Potenz» des verlagerten Keimes vielleicht doch enthalten wäre, könnte es sich auch um sekundären Schwund der betreffenden Gewebe handeln. Der Mangel an Rückbildungszeichen, an Atrophie und Degenerationen lässt uns bis zu einem gewissen Grad wohl eher daran denken, dass diese Teile primär nicht gebildet und angelegt wurden. Askanazy betont, dass eine gewisse Berechtigung bestehe, die Teratome als fissurale Tumoren hinzustellen, weil sie die Tendenz zeigen, sich ungefähr an die Mittellinie des Körpers zu halten. Auch hierin ist die beinahe mediane Lokalisation unseres Tumors mit der Forderung Askanazys in vollem Einklang.

Um der Genese des Zungenglioms noch näher zu kommen, können wir uns fragen, ob nicht unser Tumor als Teratom einem Epignathus von etwas abnormer Lage und Zusammensetzung oder wenigstens einem Rudiment desselben entsprechen könnte.

Schuchardt bezeichnete den von ihm beobachteten Fall von Rachenpolypen als eine parasitäre Doppelmissbildung, die der niedersten Stufe dessen entspräche, was man in weiter fortgeschrittener Entwicklung einen Epignathus nennen würde. Damit war die Frage aufgeworfen worden, inwieweit auch einfach gebaute Teratome zu den Epignathi, also zu den parasitären Doppelmissbildungen, zu rechnen seien.

Diese Frage ist bis jetzt noch nicht restlos gelöst worden. Doch besteht nach den Ausführungen von Borst, Askanazy und Schwalbe über die Teratogenesis im allgemeinen und die Genesis der Epignathi im speziellen kein Hindernis, diesen inneren genetischen Zusammenhang zwischen einfach gebautem Teratom einerseits und Epignathus anderseits anzunehmen. Auch in unserm Falle könnte es sich um einen in toto mundwärts verlagerten rudimentären Epignathus handeln, oder mit andern Worten das Zungengliom stellt das Kopfrudiment eines in die Mundhöhle verlagerten Epignathus dar, dessen übrige Teile entweder primär nicht angelegt, oder, was weniger wahrscheinlich ist, sekundär resorbiert wurden.

In einer Veröffentlichung eines Falles von Epignathus wehrt sich Marchand gegen die obengenannte Möglichkeit eines glatten Überganges des einfachen Nasenrachenpolypen zu einem Epignathus. Er schreibt: «Was die von Schwalbe aufgestellte kontinuierliche Reihe von den komplizierten Formen des Epignathus zu den einfachen, sogen. Rachenpolypen anlangt, so kann ich dieser Auffassung nicht zustimmen, da die Herkunft der letzteren von lokalen Gewebswucherungen der Mundhöhle doch einen ganz verschiedenen Vorgang von der Entstehung

aus einer frühzeitig abgetrennten Blastomere oder einem Richtungskörperchen darstellt. Dass innerhalb der eigentlichen Epignathi ebenso wie der Sakraltumoren eine solche Reihe von den einfachern zu den komplizierteren Formen sich leicht aufstellen lässt, ist zweifellos; eine andere Frage, ob man aus dem einfachen Bau in jedem Falle auch auf eine verschiedene Entstehungszeit (teratogenetische Terminationsperiode) schliessen kann. Eine solche Verschiedenheit kann sich wohl dadurch erklären, dass etwas später abgeschnürte Blastomeren beschränktere Entwicklungspotenzen haben, als jüngere; der zeitliche Unterschied würde dabei aber doch minimal sein; ferner ist sicher, dass auch sehr frühzeitig abgetrennte Blastomeren im Laufe der späteren Entwicklung grösstenteils sich zurückbilden und ganz einfache Gebilde liefern können.»

Wir können uns noch fragen, ob es sich bei unserm Falle nicht um eine Encephalocele handeln könnte, die vielleicht auf dem Wege eines offenen Canalis cranio-pharyngeus oder sonst einer Schädelspalte durchgewachsen und persistent geblieben wäre. Die Lage des Tumors und das Fehlen von allen andern Elementen einer Encephalocele sprechen jedoch gegen eine solche Annahme.

Unserer Ansicht nach ist es im Einklang mit den Anschauungen über das Problem der Teratogenesis, wie sie Schwalbe vertritt, doch wahrscheinlicher, dass die einfachen Mischgeschwülste, die komplexen Rachenpolypen, die Epignathi, die fötalen Inklusionen, die Teratome und selbst die Dermoide ihrer Genese nach als identische Entwicklungsstörungen aufzufassen sind, deren Ursache in einer Versprengung von einseitig multi- oder totipotentem Keimmaterial zu suchen ist. Die soeben angegebenen Tumorarten sind nach dieser Auffassung die Glieder einer ununterbrochenen Kette, die vom Einfachsten zum Kompliziertesten überleitet.

Daraus können wir konsequenterweise den Schluss ziehen, dass selbst zwischen einem auch noch so einfachen Tumor der Nasen-, Mund- und Rachenhöhle, wie es unser Zungengliom darstellt, und einem Epignathus, wenigstens einem rudimentären, sich fliessende Übergänge finden, und dass also das Gliom der Zunge bei dem Kinde, das bei der zweiten Operation 4 Monate alt war, in die Gruppe derjenigen Geschwülste gehört, die aus einem ganz einseitig potenten Gewebe, in meinem Falle Gliagewebe, bestehen.

Literatur.

Arnold, Über behaarte Polypen der Rachenmundhöhle und deren Stellung zu den Teratomen. Virch. Arch. 111. 1888.

Derselbe, Ein Fall von kongenitalem, zusammengesetztem Lipom der Zunge und des Pharynx mit Perforation in die Schädelhöhle. Virch. Arch. 50. 1870.

Askanazy, Die Teratome nach ihrem Bau, ihrem Verlauf, ihrer Genese und im Vergleich zum experimentellen Teratoid. Verh. D. path. Ges. Dresden 1907.

Derselbe, Ein Fall von multiplen Lungengliomen aus metastasiertem, nicht blastomatösem Hirngewebe. Arb. a. d. path. Inst. Tübingen. 6. 1908; Erg. d. allg. Path. 13. 2. 1910.

Baart de la Faille, Jets over den Epignath eene teratologische Bydrage. Groningen 1874; zitiert bei Marchand.

Bonnet, Zur Ätiologie des Embryomes. Bericht i. d. M. m. W. 48. 1901.

Borst, Die Lehre von den Geschwülsten. 2 Bände 1902. Bergmann, Wiesbaden.

Derselbe, Die Teratome und ihre Stellung zu andern Geschwülsten. Verh. D. path. Ges. Dresden 1907.

Chiari, Gliomatöse Entartung des einen Tractus und Bulbus olf. bei Glioma cerebri. D. m. W. 1901.

Comba, zit. bei Morpurgo, ital. Literatur. Erg. d. allg. Path. 12. 2. 1908.

Hübner, Doppelbildungen des Menschen und der Tiere. Erg. d. allg. Path. 15. 2. 1912.

Marchand, Über einen Fall von Epignathus. Verh. D. path. Ges. Strassburg 1912.

Mees, zit. bei Schmincke. Frankf. Zschr. f. Path. 16. 1915.

Moller, Ein Fall von Gliosarkom des Rückenmarkes mit Metastasen. D. m. W. 1897.

Payson Clark, Glioma of the nose. The american journal of the medic. sc. May 1905, zit. bei Süssenguth. Virch. Arch. 195. 1901.

Pels Leusden, Über einen Fall von Gliom des Rückenmarkes mit Übergreifen auf die weiche Haut des Rückenmarkes und Gehirns. Zieglers Beitr. 23. 1898.

Ribbert, Geschwulstlehre. Cohen, Bonn 1914.

Schiess und Hoffmann, Über ein beidseitiges Netzhautgliom mit Metastasen. Virch. Arch. 46. 1869.

Schmidt, M. B., Über seltene Spaltbildungen im Bereich des mittleren Stirnfortsatzes. Virch. Arch. 162. 1900.

Schmincke, Ein glioblastisches Sarkom mit Metastasenbildung. Frankf. Zschr. f. Path. 16. 1915.

Schwalbe, Der Epignathus und seine Genese. Zieglers Beitr. 36. 1904.

Derselbe, Über parasitäre Doppelmissbildungen. Verh. D. path. Ges. Stuttgart 1906.

Schuchardt, Ein behaarter Rachenpolyp. Zbl. f. Chir. 1884.

Stroebe, Über Entstehung und Bau der Gehirngliome. Zieglers Beitr. 18. 1897.

Süssenguth, Über Nasengliome. Virch. Arch. 195. 1901.

Druck von Carl Ritter, G. m. b. H.
Wiesbaden.